Aus der Inneren Abteiung des Landeskrankenhauses zu Kassel.
Leiter: Prof. Dr. E. Toenniessen.

Zur Kenntnis des Lymphaemoiden Drüsenfiebers.

Inaugural-Dissertation

zur

Erlangung der Doktorwürde

in der

Gesamten Medizin

der

Hohen Medizinischen Fakultät der Universität Marburg

vorgelegt von

Bruno Heil

aus Volkmarsen

Marburg. Oktober 1932.

Buchdruckerei Thiele, Gütersloh/Westf.

Aus der Inneren Abteiung des Landeskrankenhauses zu Kassel.
Leiter: Prof. Dr. E. Toenniessen.

Zur Kenntnis des Lymphaemoiden Drüsenfiebers.

Inaugural-Dissertation

zur

Erlangung der Doktorwürde

in der

Gesamten Medizin

der

Hohen Medizinischen Fakultät der Universität Marburg

vorgelegt von

Bruno Heil

aus Volkmarsen

Marburg. Oktober 1932.

Buchdruckerei Thiele, Gütersloh/Westf.

Angenommen von der Medizinischen Fakultät Marburg
am 25. III. 1933.

Gedruckt mit Genehmigung der Fakultät.

Referent: Prof. Dr. Schwenkenbecher.

Im Jahre 1889 berichtete Pfeiffer auf der Naturforschertagung in Köln über eine bis dahin unbekannt gebliebene, eigenartige Infektionskrankheit, nämlich über das von ihm so benannte „Drüsenfieber". Hauptsächlich Kinder erkrankten unter Fieber mit Schwellung der Halsdrüsen, Leber und Milz und zwar in Haus- und Familienepidemien. Pfeiffers Ansicht fand bald Anerkennung bei den hervorragendsten Pädiatern Europas, so bei Filatow, Heubner und Rauchfuß. Spätere Autoren erweiterten das Krankheitsbild. Neben Halsdrüsenschwellungen wurden verschiedenartige Schwellungen der axillaren und inguinalen Drüsen als „Drüsenfieber" beschrieben, dazu noch hämorrhagische Nephritis und exanthemartige Ausschläge. Durch Einbeziehung ähnlicher Erkrankungen wurde das wohlumschriebene ursprüngliche Krankheitsbild Pfeiffers immer mehr verwischt. Berechtigten Angriffen der Gegner war dadurch eine breite Front preisgegeben, und so kam es, daß das Drüsenfieber im Verlauf der weiteren Entwicklung von fast allen Pädiatern als selbständige Krankheit im Pfeiffer-schen Sinne abgelehnt wurde und in den Symptomen des Drüsenfiebers bloß unspezifische Affektionen des Nasen-Rachenraumes erblickt wurden. Die Mitbeteiligung der übrigen Drüsen, Milz und Leber, seien nur der Ausdruck des weiteren Vordringens und der Aussaat von unspezifischen Entzündungserregern über das ursprüngliche Gebiet der Eintrittspforte hinaus. Vor allem Labbee und Guinon (Frankreich) und von deutschen Autoren Hochsinger waren es, die die Existenz des Drüsenfiebers als Krankheit für sich leugneten. Mit ganz wenig Ausnahmen z. B. Heubner, Bendix ist daher gegenwärtig das Drüsenfieber aus den pädiatrischen Lehr- und Handbüchern, aus den Büchern der innern Medizin und Haematologie als selbständige Infektionskrankheit vollständig verschwunden. Ein wesentlicher Grund hierzu mag wohl die mangelnde Beobachtung des Blutbildes gewesen sein. 1907 wurden von Türk und 1913 von Marchand Krankheitsbilder ähnlich dem Drüsenfieber beobachtet, es lag aber auch hier noch keine klare Erfassung des eigentlichen Bildes vor. Die Wiedergeburt der Lehre vom Drüsenfieber ging von England und Amerika aus. Im Jahre 1921 berichtet H. L. Tidy in einer kurzen Zuschrift an den Herausgeber des British Medical Journal, daß derzeit in England eine geheimnisvolle Epidemie herrsche, welche man als Pfeiffersches Drüsenfieber betrachten könne. Hier wurde auch zum ersten Male eine eingehende haematologische Untersuchung vorgenommen, und man fand, daß in allen Fällen bei einer Vermehrung der Gesamtleukocyten auf 10—15000 eine hochgradige Lymphocytose bestehe. Im Jahre vorher, 1920, veröffentlichten Sprunt und Evans in Nordamerika eine Arbeit über 6 Fälle mit Störungen des Allgemeinbefindens, mit Fieber, generalisierten Drüsenschwellungen und einem

Blutbilde, welches bei einer Zahl von 10—17000 Leukocyten eine große Zahl kleiner Lymphocyten, vor allem aber großer Zellen birgt, die noch am besten als „große Lymphocyten" benannt werden könnten. Das Blutbild erinnere stark an das einer akuten lymphatischen Leukämie. Sie bezeichnen nur die Vermehrung all dieser nicht polynukleären Elemente als „Mononucleose" und erklären die Krankheit als eine eigenartige typische Infektionskrankheit, welcher sie den Namen „Infektious Mononucleosis" beilegen. Späterhin, 1921, beschrieben Bloedorn und Houdhton weitere 4 Fälle mit diesem Symptomenkomplex. Diese Autoren nannten das Krankheitsbild „akute Lymphoblastose". Im selben Jahre wird sie von Morse und im Jahre 1922 von Longcoope als „Glandular Fever" benannt und somit der Anschluß an die alte Pfeiffersche Schreibung „Drüsenfieber" vollzogen. 1926 wurden ca. 50 Fälle von Baldridge, Rhoner und Hansmann bearbeitet, wobei sie genaue Beschreibung des Symptomenkomplexes und des Blutbildes geben und die Krankheit nunmehr vollständig mit dem Pfeifferschen Drüsenfieber identifizieren.

Da in Deutschland von vornherein die Angina in den Vordergrund gerückt wurde, kam es dazu, daß vielfach Krankheitsbilder beschrieben wurden, bei denen gleichzeitig mit einer Angina besondere Blutveränderungen auftraten. Es wurde immer eine lokale, niemals eine allgemeine Infektionskrankheit angenommen, noch viel weniger wurde eine Zusammengehörigkeit der Anginen mit lymphocytärem Blutbilde mit ähnlichen Erkrankungen ohne Angina angenommen. Schultz und Baader prägten 1922 den Ausdruck „Monocytenangina". Auf Grund einer späteren Erkenntnis, daß wohl sehr viel häufiger eine starke Veränderung des lymphatischen Blutbildes stattfindet, nannten Schultz und Mirisch dieses Krankheitsbild später „Lymphocytäre Angina". Erst Brogsitter 1925 und Schmidtheiny 1927 beschrieben mehrere Fälle, wobei die Angina nur eine untergeordnete Rolle spielt. Die Streitfrage, in welchem Verhältnis die Angina zu der Erkrankung, insbesondere zu den Blutbildveränderungen steht, ist erst im Jahre 1928 endgültig gelöst worden. Für die ganze Lehre war es das entscheidende Jahr, in dem Glanzmann, Chevallier und Schwarz für die Identifizierung mit dem Pfeifferschen Drüsenfieber eintraten, wobei sie, unabhängig voneinander, in überzeugender Weise zeigten, daß es eine wohl charakterisierte und gut abgrenzbare Infektionskrankheit gibt, die sowohl mit und ohne Angina auftreten kann, und die sich durch das typische Blutbild auszeichnet. Glanzmann verlieh ihr als treffendste Bezeichnung den Namen „Lymphämoides Drüsenfieber".

Da das Lymphämoide Drüsenfieber noch nicht so allgemein bekannt ist, wie es der praktischen Bedeutung dieses Krankheitsbildes entspricht, und da das Krankheitsbild nach Art und Dauer sehr variabel ist, halte ich es für begründet, in folgendem 2 Fälle zu beschreiben, die hier von Herrn Prof. Dr. Toenniessen beobachtet wurden.

Fall I:

Assessor H., 25 Jahre alt. Als Kind außer häufigen Halsentzündungen nie ernstlich krank gewesen. Erkrankt plötzlich mit geringer Temperatursteigerung, allgemeiner Mattigkeit, Kopf- und leichten Halsschmerzen. An den Tonsillen und dem übrigen Rachenring zunächst keinerlei krankhafter Befund feststellbar. Fast gleichzeitig treten Drüsenschwellungen in der Inguinalgegend auf. Ferner wird eine mäßige Vergrößerung der Milz festgestellt. Wegen des anhaltend hohen Fiebers wird H. mit obigem Befund unter dem Verdacht einer akuten lymphatischen Leukaemie ins Krankenhaus eingeliefert. Eine sofortige Blutuntersuchung ergibt eine Leukocytose von 16200, davon waren 12% Segmentkernige, 9,5% Stabkernige Neutrophile, 2% Eosinophile, 0,5% Monocyten, 5,5% große und 59% kleine Lymphknoten. Das rote Blutbild und die Thrombocyten zeigten nicht die geringsten pathologischen Veränderungen (es fanden sich auch keinerlei Zeichen einer hämorrhagischen Diathese), sodaß man wohl jetzt schon die Diagnose akute Leukaemie fallen lassen mußte. Im weiteren Verlauf hält sich die Temperatur fortlaufend zwischen 39 und 40 Grad. Außer in der Inguinalgegend treten jetzt auch Drüsenschwellungen am Halse und in der Achselhöhle auf. Die Milz wird größer, etwa drei Querfinger unterhalb Rippenbogen tastbar. Im Gegensatz zur hohen Temperatur bleibt das Allgemeinbefinden merkwürdigerweise gut. Etwa 10 Tage nach der Erkrankung kommt eine Angina zum Ausbruch, die dicke, schmierige, unscharf begrenzte Beläge aufweist. Aber auch hierbei völliges Wohlbefinden. Ein erneut angefertigtes Blutbild zeigt eine weitere Steigerung der Leukocytose bis 24200, wovon 9% Segmentkernige, 6% Stabkernige, Neutrophile 0,4% Eosinophile, 0,4% Basophile, 2% Monocyten, 15,8% große Lymphocyten und 66,4% kleine Lymphocyten waren. Nach Ablauf der Angina — ungefähr am Ende der 3. Woche — sinkt das Fieber auf Trypaflavinpinselungen, Salicyl- und Pyramidondosen allmählich zur Norm ab. Trotzdem bleiben noch deutliche Milz- und Drüsenvergrößerungen und eine Mononucleose von 78%, davon 4% Monocyten, 17,5% große und 57% kleine Lymphocyten vorhanden. Leukocytose 16200. H. wird beschwerdefrei entlassen und noch weiterhin ambulant beobachtet. Bis weit in die Rekonvalescenz hinein waren noch geringe Milzschwellung und Drüsenvergrößerungen nachweisbar. Jedesmalige Blutuntersuchungen ließen die sehr lange Dauer des lymphocytären Blutbildes verfolgen und erst Monate später eine etwa annähernd normale Blutzusammensetzung erkennen. (siehe nebenstehende Kurven und Tabelle).

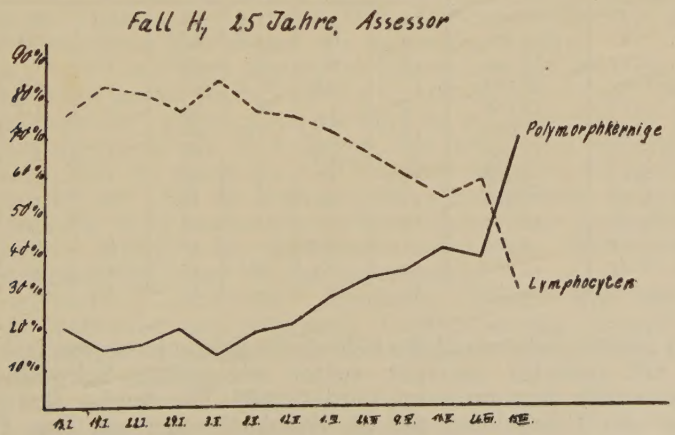

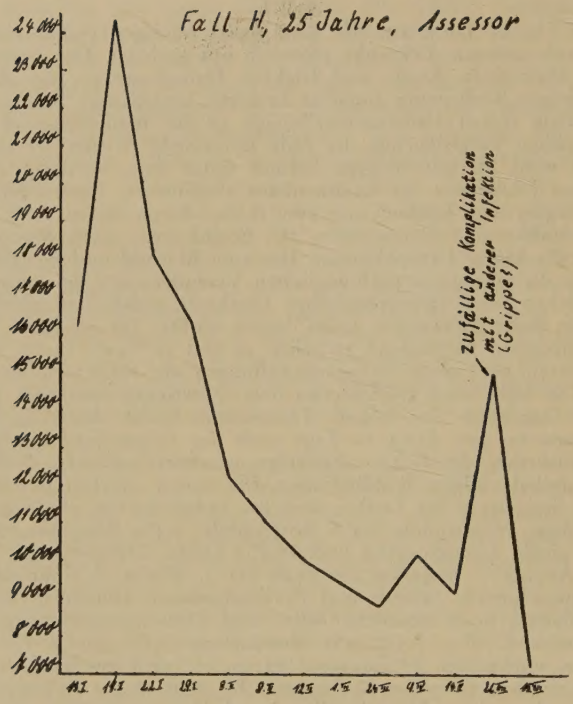

Datum	Leukocyten	Segmentkernige %	Stabkernige %	Große Lymphocyten %	Kleine Lymphocyten %	Monocyten	Eosinophile	Basophile
13. 1. 27	16 200	12	9,5	5,5	59	11,5	2	0,5
17. 1. 27	24 200	9	6	15,8	66,4	2	0,4	0,4
22. 1. 27	18 100	10	6	28	51,5	3	1	0,5
29. 1. 27	16 200	11	9,5	17,5	57	4	0,5	0,5
3. 2. 27	12 200	8	5	8	75	2	1,5	0,5
8. 2. 27	11 000	11	8	8,5	66,5	2	3	0,5
12. 2. 27	10 000	17	4,5	3	71	2	2	0,5
1. 3. 27	9 400	23	4	5	65	1	2	—
24. 3. 27	8 800	29	4	4	58	3	1,5	0,5
9. 4. 27	10 100	22	13	11	48	1	3,5	1,5
14. 5. 27	9 100	31	9,5	—	48	6	5	1,5
26. 8. 27	14 700	37	2,5	4	51	4	5	1
15. 12. 27	7 200	59	11	—	22	7,5	—	0,5

In diesem Falle stand die fieberhafte Erkrankung von fast 3 Wochen mit zunächst geringer, später allgemeiner Schwellung des lymphatischen Apparates im Vordergrund. Die Angina trat erst im Verlauf der Erkrankung am 10. Krankheitstage auf. Das Blutbild

war schon lange Zeit vor Ausbruch der Angina durch seine eigenartige Mononucleose — in diesem Fall insbesondere Vermehrung der großen Lymphocyten bis 28%, der kleinen Lymphocyten bis 71% — als für Drüsenfieber pathognomonisch, erreichte allerdings mit Ausbruch der Angina den Leukocytosehöhepunkt von 24200. Trotzdem aber dürfte klar ersichtlich sein, daß die Angina auch in diesem Falle niemals, wie man früher annahm, der auslösende Faktor der merkwürdigen Blutveränderung gewesen sein kann, und sie — die Blutbildveränderung — nur auf das Grundleiden, das Drüsenfieber, bezogen, und die Angina selbst nur als Komplikation gewertet werden muß.

Fall II:

Elfriede K., 21 Jahre alt, wird wegen chronischer Appendicitis zwecks Operation im Intervall ins Krankenhaus eingewiesen. Sofortige Appendektomie. Am Tag der Operation und tagsdarauf völlig normale Temperaturen. Am 3. Tag post operationem plötzlicher Fieberausbruch auf 39 Grad. Gleichzeitige Lymph-Temperatur inter-remittierend zwischen 36 bezw. 37 und 39 Grad. Von Seiten drüsenschwellung und Milzvergrößerung. In den folgenden Tagen hält sich die der Operationswunde keinerlei Anhaltspunkte, die Naht heilt per primam am 6. Tag nach der Operation. Eine Woche etwa nach Fieberbeginn tritt eine Angina auf, die aber zwei Tage später wieder abklingt. Trotzdem weiterer Temperaturanstieg auf 39,5 Grad. Ein jetzt angefertigtes Blutbild ergibt eine Leukocytose von 18500 mit einer 75%igen Mononucleose. Die Diagnose Lymphämoides Drüsenfieber ist somit gesichert. Therapeutisch wird Chinin verordnet, 2 mal 0,5 Gramm. Nach 2 Tagen ist Patientin fieberfrei.

Neben den charakteristischen Symptomen des Lymphämoiden Drüsenfiebers war auch hier wieder auffallend, das erst viel spätere Auftreten der Angina nach Krankheitsbeginn und das gute Allgemeinbefinden während der Fiebertage.

Auf Grund der Literatur und der oben beschriebenen Fälle ist das Krankheitsbild des Lymphämoiden Drüsenfiebers charakterisiert durch den typischen Blutbefund, durch die Anschwellung der verschiedensten Lymphdrüsen, durch Milz-, Lebervergrößerung, durch das völlig regellose Fieber und den gutartigen Verlauf.

Inkubation: Eine bestimmte Inkubationszeit hat sich noch nicht feststellen lassen. Nach Schwarz „dürfte sie um eine Woche herum schwanken". Glanzmann fand in der Mehrzahl der Fälle eine Inkubationszeit von 7—8 Tagen, hat aber auch andererseits Fälle beobachtet, bei denen sie 2—3 Wochen überstieg. Er sucht das damit zu erklären, „daß die Kontagiosität ziemlich lange dauert und die Ansteckung nicht immer gleich beim ersten Zusammensein mit dem Kranken erfolgt". Im allgemeinen wird eine Inkubationszeit von durchschnittlich einer Woche angenommen.

Prodromalstadium: Prodrome leichter Art, wie zunehmende Mattigkeit und Müdigkeit, Kopfschmerzen, Appetitlosigkeit, Verdrießlichkeit können dem Krankheitsausbruch Tage, ja sogar Wochen, vorauseilen.

Fieberstadium: Plötzlich hoch einsetzendes Fieber weist uns auf den eigentlichen Krankheitsausbruch hin. Das Fieber hat in

der Regel nur eine 2—5tägige Dauer, häufig 8 Tage, seltener eine solche von 14 Tagen bis sogar 3 Wochen. Es zeigt dann meist re- und intermittierenden Charakter und sinkt gewöhnlich lytisch, selten kritisch, zur Norm ab. In den oben beschriebenen 2 Fällen stellte sich das Fieber plötzlich ein, hatte in dem einen Falle Remissionen zwischen 39 und 40 Grad und hielt ca. drei Wochen an, in dem anderen Falle bestand abwechselnd intermittierendes und remittierendes Fieber, hielt sich 10 Tage lang hoch und sank wie bei Fall I allmählich zur Norm ab. Damit ist das Fieberstadium in den meisten Krankheitsfällen erloschen, oder aber es kommt, wie es öfters von Glanzmann, vorher von Heubner und Klara M. Davis beobachtet worden ist, zu erneutem Fieberanstieg, sogen. Relaps, der in der Regel nur eine kurze Dauer von 1—2 Tagen hat und kaum einen Einfluß auf das Allgemeinbefinden des Patienten ausübt, höchstens erneute, aber geringe Drüsenschwellung mit sich bringt.

Drüsenschwellung: Gleichzeitig oder sehr bald im Anschluß an den Fieberbeginn zeigen sich die Anschwellungen des ganzen lymphatischen Apparates. Nach dem Orte der primären Drüsenschwellungen, von dem aus sehr schnell die Generalisation vor sich geht, unterscheiden wir nach Glanzmann folgende Formen:

1) Cervikale,
2) Axillare,
3) Thorakale,
4) Inguinale, und
5) Abdominale Form.

Ich möchte hier nur hervorheben, daß die cervikale Form die weitaus häufigste und meist gesehene ist und nur in Kürze über die Art und das Wesen der Drüsenschwellung im allgemeinen einen Ueberblick geben. In den meisten Fällen tritt zuerst immer eine Schwellung der Occipitaldrüsen und der Drüsen über dem Warzenfortsatz in den Vordergrund, die bald auf die Drüsen hinter dem Sternocleido, die hinteren und vorderen Halsdrüsen, auf die Kieferwinkeldrüsen und die Drüsen der Supraclavikulargruben übergreift. In rascher Folge schwellen dann die Axillar- und Inguinaldrüsen, in seltenen Fällen auch die Cubital- und die Drüsen der Kniekehle an, sodaß in den meisten Fällen der zugezogene Arzt schon die generalisierte Lymphdrüsenschwellung vorfindet und die primäre Lokalisation nicht mehr feststellen kann.

Die Occipitaldrüsen und die Drüsen hinter dem Kopfnicker zeigen derben Charakter, werden bis zu kirschkern- und bohnengroß und sind gut gegeneinander abgrenzbar, während man häufig unter dem Unterkieferwinkel mächtige, oft schwammige weiche Drüsenpakete findet, die wohl den Anschein des Verbackenseins geben, aber trotzdem, wenn auch nicht so gut wie die übrigen Halsdrüsen, gegeneinander abgegrenzt werden können. Die Axillar- und Inguinaldrüsen erreichen meist nur Erbsengröße und verhalten sich ebenso wie die Halsdrüsen.

Druckschmerzhaftigkeit der Drüsen findet man oft im Anfang der Erkrankung, manchmal auch spontanen Schmerz.

Blutbild: Das führende und für die Diagnose und Differentialdiagnose wichtigste Symptom ist die für das Drüsenfieber ganz charakteristische und in fast allen Fällen zu beobachtende Veränderung des Blutbildes. Ganz im Anfang sollen Leukopenie oder leichte neutrophile Leukocytose vorkommen, doch wird dieses Stadium wegen seiner kurzen Dauer nur unter ganz besonderen Umständen festgestellt werden können. Vor allem sind es die weißen Zellen, die eine Zunahme gewöhnlich zwischen 12 und 20000, manchmal auch weit darüber hinaus, erfahren. Die Träger dieser Vermehrung sind lymphocytäre Zellen, zu 70 bis 80%, wobei in der Ueberzahl sehr große, teils unreife, teils atypische Lymphocyten erscheinen, die reichliche Variationen von Kernlagerung und Größe zeigen, die Kerne sehr häufig ein ziemlich lockeres Netzwerk und mehrere Nukleolen erkennen lassen. Viele dieser Zellen neigen dazu, in Plasmazellen überzugehen, wie man sie sonst bei Röteln zu finden gewohnt ist, kleinere und namentlich größere Exemplare, die dem Blutbild eine ganz besondere Note verleihen. Eine Vermehrung der echten Monocyten, die im Gegensatz zu den Lymphocyten einen Kern zeigen, der erheblich ärmer an Chromatin ist und eine homogenere und blassere Färbung zeigt, tritt in den Beobachtungen Glanzmanns nicht hervor, im Gegenteil fand er auf der Höhe des Drüsenfiebers sogar eine Verminderung dieser Zellen. Häufiger als die echten Monocyten werden im Blute bei Drüsenfieber Monoblasten oder Monocytoide gefunden, deren Chromatinstruktur noch feiner als die der Monocyten ist. „Sie stellen offenbar z. T. Jugendformen, z. T. metaplastische Formen von Monocyten dar, die mit den pathologischen Lymphocyten nichts zu tun haben (Glanzmann)". Das schwierige Erkennen dieser Zellelemente mag wohl auch oft dazu geführt haben, daß gerade sie des öfteren als Myeloblasten beschrieben wurden. Heute wird das Auftreten von Myeloblasten wie es von Hopmann, Herz behauptet wird, von Glanzmann, Schwarz und anderen Autoren abgelehnt. Das Auftreten von Meta- und Myelocyten wird selten beschrieben und ist unwesentlich. Die polynucleären Neutrophilen sind normal und zeigen keine pathologische Veränderung. Die Eosinophilen sind fast immer, wenn auch vermindert vorhanden. Die Blutplättchenzahl ist normal und zeigt ebenfalls keine Abarten. Die Erythropoiese bleibt merkwürdigerweise im Gegensatz zu den tiefgreifenden Veränderungen im weißen Blutbild fast völlig unbeeinflußt! Eine wie lange Dauer die Blutbildveränderung haben kann, zeigt am besten der oben beschriebene Fall I.

Milzschwellung: Ein weiteres sehr häufiges Symptom und gleichzeitig der Ausdruck des Befallenseins des ganzen lymphatischen Apparates ist die Vergrößerung der Milz. Nach Schwarz ist sie „in den meisten Fällen vergrößert". Glanzmann fand sie nur in etwa 1/3 bis zur Hälfte seiner Fälle palpabel, „im Rest der Fälle wenigstens perkussorisch vergrößert". Sie tritt oft zwei bis drei Quer-

finger und dann schon am 3. oder 4. Tage unter dem Rippenbogen hervor und hebt sich durch ihre besondere glatte, prallelastisch-derbe Resistenz von anderen infektiösen Milztumoren ab.

Leberschwellung: Hand in Hand mit der Milzschwellung geht sehr oft eine Vergrößerung der Leber, die ihrerseits in gleicher Weise zwei bis drei Querfinger unter dem Rippenbogen, besonders bei Kindern, tastbar sein kann. Mit Ablauf des Fiebers bilden sich Milz- und Lebertumor meist zurück. Reste von Milzschwellungen können aber noch nach Jahren von überstandenem Drüsenfieber zeugen. (Baldridge, Rohner, Glanzmann und Hansmann).

Exantheme: Zu den seltensten Erscheinungen gehören Beteiligungen des Integuments, so sind in manchen Fällen rashartige, erythematöse, rubeolaähnliche oder morbillöse, flüchtige Exantheme gesehen worden.

Schleimhautbeteiligung: Die Beteiligung der Schleimhaut ist nur eine geringe, höchstens, daß zu Anfang eine katarrhalische Pharyngitis mit leichten Schluckbeschwerden und Rötung der Rachenschleimhaut sich einstellt.

Im weiteren Verlauf kommen gelegentlich in der Mundschleimhaut, namentlich am Gaumenbogen, kleinste aphthöse Geschwürchen vor: Drüsenfieberstomatitis.

Konjunktivitis wurde neuerdings mehrfach von Glanzmann beobachtet und konnte als zum Drüsenfieber zugehörig durch die Feststellung generalisierter Drüsenschwellung sowie durch pathognomonische Blutbefunde sichergestellt werden. Einseitige Konjunktivitis fand er besonders links.

Komplikationen: Wie schon vorn in der Geschichte des Lymphämoiden Drüsenfiebers erwähnt wurde, findet sich ferner in der Mehrzahl der Fälle eine Angina, die teils als lakunäre Form, teils in mehr der Diphtherie oder der Plaut-Vincent-Angina ähnlichen Bildern auftritt. Da in den ersten beobachteten Fällen eine Angina das Krankheitsbild einleitete, glaubte man, daß eine Angina zur Entstehung der Erkrankung unerläßlich sei. Später aber sah man ganz ähnlich gelagerte Fälle, die während des ganzen Verlaufes niemals eine Angina aufwiesen, oder bei denen eine Angina erst sehr viel später auftrat (Fall I.), nachdem Drüsenschwellungen und Blutbildänderungen bereits ihren Höhepunkt überschritten hatten. Demnach ist also eine Angina für die Entstehung der Erkrankung nicht erforderlich, sie gehört nicht einmal unbedingt zum Krankheitsbild, sondern stellt im Falle des Auftretens nur eine sekundäre Komplikation dar. Sie kann wie aus eben gesagtem ersichtlich ist, an irgend einer Stelle des langwierigen Verlaufes des Lymphämoiden Drüsenfiebers erscheinen, entweder gleich zu Anfang oder nach kürzerer oder längerer Zeit bereits bestehender Drüsenschwellungen.

Beteiligung anderer Organe: Eine stärkere Beteiligung der parenchymatösen Organe verrät sich manchmal durch Ikterus und hämorrhagische Drüsenfiebernephritis, welch letztere

von durchaus gutartiger Prognose ist und im Gegensatz zur Scharlachnephritis, schon sehr frühzeitig zwischen dem 2. und 8. Krankheitstage auftritt.

Diagnose: Die Diagnose des Lymphämoiden Drüsenfiebers ist somit dann immer zu stellen, wenn wir eine fieberhafte Erkrankung des lymphatischen Apparates, verbunden mit dem pathognomonischen Blutbild und als weitere charakteristische Symptome eine Leber-, Milzschwellung vor uns haben. Den übrigen oben genannten, gelegentlich auftretenden, Begleitsymptomen ist zwecks Sicherung der Diagnose nur nebensächliche Bedeutung zuzumessen.

Differentialdiagnose: Die Differentialdiagnose kann selbst dem, der das Krankheitsbild kennt, gewisse Schwierigkeiten machen. Von Erkrankungen, die weitgehende Aehnlichkeit mit dem Lymphämoiden Drüsenfieber haben, kommt besonders die Diphtherie und die akute Leukämie in Betracht.

Was bei dem Lymphämoiden Drüsenfieber aber immer wieder auffällt, ist das meist vorhandene Mißverhältnis zwischen dem ausgedehnten lokalen Krankheitsbefund und dem relativ guten Allgemeinbefinden. Hochgradige Blässe, starke Hinfälligkeit, mit die hervorstechendsten Symptome der schweren mit starker Drüsenschwellung einhergehenden Diphtherie, gehören nicht zu dem Bilde des Lymphämoiden Drüsenfiebers. Verschiedene Autoren wollen ein differentialdiagnostisches Hilfsmittel in dem bei schweren Formen der Diphtherie festzustellenden Foetor ex ore sehen, dies ist aber deshalb nicht zuverlässig, weil sich der im allgemeinen für Diphtherie als typisch angesehene faulige Geruch in gleicher Weise auch bei den nekrotisierenden Anginaformen des Lymphämoiden Drüsenfiebers findet. Auch die Untersuchung des Rachens führt nicht allein zum Ziel. Festsitzende weißliche Beläge an Uvula, Gaumenbogen oder hinterer Rachenwand können auch bei der lymphämoiden Angina auftreten und so das Bild einer echten Diphtherie vortäuschen. Urinbefund und Blutbild sind hierbei die zuverlässigsten Wegweiser und sichern am besten die richtige Diagnose. Entscheidend nach Berücksichtigung aller übrigen Symptome ist aber immer der Ausfall des weißen Blutbildes. Mit Ausnahme eines von Schulz beschriebenen Falles, den man wohl mit Recht als seltenes Vorkommnis deuten darf, wurde bei Diphtheriekranken nie ein Ueberwiegen der einkernigen Elemente beobachtet, sodaß man im allgemeinen bei Lympho-Monocytenwerten von über 40% die Diagnose Diphtherie ablehnen kann.

Die größten Schwierigkeiten aber bereitet die genaue Abgrenzung gegenüber der akuten lymphatischen Leukaemie, da auch diese mit Lymphomonocytose, mit Schwellung des lymphatischen Gewebes und nekrotisierenden Prozessen im Rachen einhergehen kann. Erwähnen möchte ich nur den differentialdiagnostisch sehr interessanten Fall Türks, den er selbst anfangs für eine akute Leukaemie hielt, die gestellte Diagnose nachträglich aber wegen des günstigen Verlaufes revidieren mußte. Ich will hier nur in aller Kürze die Symptome wiedergeben, die für Lymphämoides Drüsenfieber und

gegen akute lymphatische Leukaemie sprechen: das frühe Schwinden des Fiebers, die große Buntheit der verschiedenen Lymphocytenformen, vor allem das Vorherrschen zahlreicher Uebergangsformen von großen Lymphocyten zu typischen Plasmazellen, und ganz besonders das normale Verhalten der Thrombocyten und der roten Blutkörperchen, somit das Fehlen von haemorrhagischer Diathese und Anaemie, das relativ schnelle Wachsen der Lymphdrüsen, das bessere subjektive Befinden und vor allem der gutartige Verlauf. Von Koenigsberger wurde ein Ausnahmefall beschrieben, wo alles, insbesondere auch die Gegenwart von Blutungen für Leukaemie zu sprechen schien und doch ein Lymphämoides Drüsenfieber vorlag. Es handelte sich dabei aber um einen latenten Morbus maculosus Werlhofii, der ja bekanntlich lange Zeit keine Erscheinungen zu machen braucht, aber intermittierend in Schüben auftritt, die häufig durch Infekte ausgelöst werden. Ein solcher auslösender Infekt war in diesem Falle die „Lymphatische Angina".

Will man bei im Vordergrund stehender Racheninfektion die Diagnose gegenüber einer gewöhnlichen Angina sichern, so geschieht dies am besten durch den charakteristischen Blutbefund, der bei den gewöhnlichen Anginen mit bekannter Aetiologie (Strepto- oder Staphylokokken) eine polymorphkernige Leukocytose zeigt.

Viel schwieriger dagegen ist die Differentialdiagnose gegenüber der Angina Plaut-Vincenti. Sie macht ja auch diphtherieähnliche Beläge auf den Tonsillen, Lympho-Monocytose und stärkere regionäre Drüsenschwellungen. Die Diagnose Plaut-Vincent-Angina ist ohne Zweifel dann immer abzulehnen, sobald der bakteriologische Befund fehlt. Es muß aber gesagt werden, daß man auch beim Lymphämoiden Drüsenfieber zuweilen fusiforme Stäbchen findet, aber nie in derartigen Mengen wie bei Plaut-Vincent-Angina, sondern immer nur vereinzelt mit großen Mengen anderer Bakterien vergesellschaftet, sodaß bei solchem Befunde sofort der Verdacht berechtigt ist, daß es sich hier um Schmarotzer handelt, wie man sie auch bei andern mit Zersetzung einhergehenden Prozessen z. B. Stomatitis findet.

Sehr wichtig ist ferner noch die Differentialdiagnose gegenüber den Rubeolen, da auch sie mit Lymphdrüsenschwellung (Theodor-Klaatsches Phänomen: Schwellung der Drüsen hinter dem Kopfnicker und hinter dem Ohr), Milztumor und vor allem mit ganz ähnlichen Blutbildveränderungen einhergehen können. Die Lymphocytose ist zwar nicht so hochgradig wie beim Drüsenfieber, das Auftreten großer Lymphocytenformen und die sehr charakteristische Vermehrung der Plasmazellen, die bis zu 40% aller Leukocyten betragen können, lassen die haematologischen Beziehungen beider Krankheiten zueinander erkennen. Der ausschlaggebende Faktor zwecks Stellung der Diagnose dürfte aber das allen bekannte für Rubeolen charakteristische Exanthem sein.

Sind größere Drüsenschwellungen sichtbar, so läßt sich akute Lymphogranulomatose leicht durch das histologische Präparat ausschließen.

Aetiologie: Ueber die Aetiologie herrscht noch ziemliche Unklarheit. Man hat lange hin und her erwogen, ob es sich um einen besonderen Erreger handelt, der diese eigenartige Reaktion des lymphatischen Systems auslöst, oder ob die Reaktion nur der Ausdruck einer besonderen individuellen Disposition auf einen x-beliebigen Krankheitskeim ist. Anfangs hat man für das Zustandekommen der lymphatischen Reaktion die Konstitution des erkrankten Individuums beschuldigt und eine besondere Ansprechbarkeit des lymphatischen Apparates angenommen. Inzwischen sind aber wichtige Tatsachen gesammelt worden, die die Konstitution ganz im Hintergrund verschwinden lassen. Denn Individuen, die eben eine lymphatische Reaktion durchgemacht haben, reagieren auf Aolan oder auf andere parenteral einverleibte Eiweißprodukte und auch bei einer anderen spontanen Infektion mit einer ausgesprochenen Neutrophilie. Sie zeigen also in ihrer Reaktionsweise keinerlei Unterschied gegenüber anderen Menschen, was hätte erwartet werden müssen, wenn die lymphatischen Veränderungen des Blutbildes beim Drüsenfieber konstitutionell bedingt wären. Außerdem konnte in der Mehrzahl bei denjenigen, die eine lymphatische Reaktion durchgemacht hatten, Anzeichen einer besonderen lymphatischen Konstitution nicht festgestellt werden. Die nach der Erkrankung oft lange Zeit noch vorhandenen Schwellungen der Lymphdrüsen und der Milz, die oft im Sinne eines Status thymico-lymphaticus gedeutet worden sind, haben mit lymphatischer Konstitution nichts zu tun, sondern sind eben die Restzustände des überstandenen Drüsenfiebers, die sich erst allmählich zurückbilden. Dazu kommt, daß Kinder mit ausgesprochenem Lymphatismus bei Infektionskrankheiten, so bei Diphtherie, stets mit Blutbildveränderungen reagieren, wie andere gesunde Kinder auch, also mit Neutrophilie und nicht mit lymphatischer Reaktion. Eine lymphatische Konstitution konnte somit als Ursache der merkwürdigen Blutbildveränderungen abgelehnt werden. Es mußte aber noch erwogen werden, ob etwa eine besondere Schwäche des Granulocytensystems vorliegt. Schon die oben angeführte Reaktion mit starker Neutrophilie auf andere Infekte und auf parenteral einverleibte Eiweißkörper spricht gegen eine solche Annahme.

Die stärkste Erschütterung aber erfuhr die Lehre vom konstitutionellen Lymphatismus und von der konstitutionellen Granulocytenschwäche als Ursache der Blutbildveränderungen bei der lymphatischen Reaktion durch Beobachtung vom epidemischen Auftreten des Drüsenfiebers und von Uebertragungen von Erkrankten auf Gesunde. Besonders, wie schon eingangs erwähnt, haben sich unter europäischen Untersuchern Glanzmann, Chevallier und E. Schwarz große Verdienste erworben, indem sie in einzelnen Familienübertragungen von Kindern auf Erwachsene und umgekehrt beobachteten, wobei sich immer wieder die gleichen Symptome: Lymphdrüsenschwellungen, Milztumor und die charakteristischen Blutbildveränderungen zeigten. Somit dürfte der Kreis geschlossen und die Annahme berechtigt sein, daß „das Pfeiffer-

sche Drüsenfieber des Kindesalters und die lymphatische Reaktion der Erwachsenen die gleiche, durch ein besonderes uns noch unbekanntes, lymphotropes Virus bedingte und durch ein besonderes pathognomonisches Blutbild gekennzeichnete Krankheit darstellt".

Eine Darstellung des Drüsenfiebervirus ist bisher noch nicht gelungen, eindeutige und sicher verwertbare bakteriologische Ergebnisse fehlen. Nyfeld beschreibt einen Erreger, den er im Falle einer infektiösen Mononuclose aus dem Blut gezüchtet hat, jedoch stehen Bestätigungen bisher noch aus. Ebenso sind Uebertragungsversuche auf Tiere im allgemeinen ergebnislos verlaufen. So mißlangen Chevallier Uebertragungsversuche auf Hühner. In letzter Zeit allerdings gelang es Blant in einem einzigen Falle bei einem Kaninchen, dem Zitratblut eines Drüsenfieberkranken injiziert wurde, eine dem Drüsenfieber ähnliche Erkrankung hervorzurufen und durch 8 Passagen auf 21 Tiere zu übertragen. Allerdings hatte das Krankheitsbild Aehnlichkeit mit anderen bei Kaninchen vorkommenden Erkrankungen, sodaß Blant in seinen Schlüssen vorsichtig ist und die Unzulänglichkeit eines positiven Versuches zur Aufklärung dieser schwierigen Zusammenhänge betont.

Prognose: Die Prognose ist eine absolut günstige. Nach den bisherigen Beobachtungen endete die Erkrankung stets in Heilung. Ob einige unklare letale Fälle der Literatur, die manche Aehnlichkeit mit dem Drüsenfieber aufweisen, ihm zugehören, kann erst weitere Forschung lehren.

Therapie: Da wir den Erreger noch nicht genau kennen, sind wir gezwungen, eine rein symptomatische Therapie anzuwenden. Zur Bekämpfung des Fiebers und der allgemeinen Infektionszeichen hat sich bisher am besten noch das Chinin bewährt. Glanzmann wendete es in den meisten Fällen an und schreibt dazu: „Vielleicht treffen wir mit dem Chinin doch den eigentlichen Infektionserreger".

Zum Schluß sei mir gestattet, für die gütige Ueberlassung des Themas Herrn Prof. Dr. Toenniessen meinen ergebensten Dank auszusprechen.

Literaturangabe.

E. Glanzmann: Das Lymphämoide Drüsenfieber.
E. Schwarz: Das Drüsenfieber und seine Bedeutung. Kli. Wo. 9. Jg. Nr. 51 S. 2403.
E. Schwarz: Das Drüsenfieber und seine Bedeutung. Kli. Wo. 9. Jg. Nr. 50 S. 2355.
W. Schulz: Pfeiffersches Drüsenfieber und Lymphoidzellige Angina. Kli. Wo. 9. Jg. Nr. 47 S. 2193.
E. Jakobsohn: Das Lymphatische Drüsenfieber. Med. Kl. Jg. 27 Nr. 31 S. 1145.
H. Wendt: Ueber benigne Lymphadenosen. Med. Kl. Jg. 27 Nr. 44 S. 1593.
H. Becker: Klinische Beiträge zum Drüsenfieber. M. M. W. Jg. 78 Nr. 38 S. 1598.
F. Parkes, Weber und O. B. Bode: Beiträge zum Drüsenfieber M. M. W. Jg. 78 Nr. 38 S. 1598.
W. Birk: Neue Krankheiten bei Kindern. M. M. W. Jg. 79 Nr. 29 S. 1141.
Baader: Monocytenangina. Dtsch. Arch. f. kl. Med. 140, 227, 1922.
E. Koenigsberger: Zur Klinik der Angina mit Lymphatischer Reaktion. Arch. f. Kinderheilkunde Bd. 80, 1927 S. 161—171.
E. Pfeiffer: Jahrbuch für Kinderheilkunde. 1889 Bd. 29 S. 257.

Lebenslauf.

Am 8. April 1908 wurde ich als Sohn des Justizinspektors Remigius Heil in Nentershausen, Kreis Rothenburg a/F. geboren. Von 1917 bis 1926 besuchte ich das Gymnasium in Warburg/Westf. und bezog nach bestandener Reifeprüfung April 1926 die Philipps-Universität in Marburg, um Medizin zu studieren.

In Marburg bestand ich am 14. 5. 28 das ärztliche Vorexamen. Von den klinischen Semestern verbrachte ich eins in Marburg und die übrigen fünf in Rostock. Die ärztliche Prüfung bestand ich ebenda am 18. Juli 1931.

Während des Medizinalpraktikantenjahres war ich ausschließlich auf der Inneren Abteilung des Landeskrankenhauses in Kassel tätig.

Z. Zt. bin ich als Volontärassistent auf der Haut- und Geschlechtsabteilung des Landeskrankenhauses in Kassel beschäftigt.

Während meiner Studienzeit besuchte ich die Vorlesungen, Kliniken und Kurse folgender Herren Professoren und Dozenten:

In Marburg: Prof. v. Auwers, Schaefer, Claussen, Göppert, Korschelt, Dittler, Jacobshagen, Nauck, Strecker, Kutscher, Schwenkenbecher.

In Rostock: Prof. Fischer, Frey, Curschmann, v. Gaza, Stahl, Lehmann, Schwarz, Hueck, Rosenfeld, Peters, Sarwey, Brüning, Friboes, v. Wasielewski, Ganter, Steurer.